

# Деструктивно лечение на доброкачествени и предракови изменения на влагалището и вулвата

Работна група:

Д-р Илия Карагъзов дм

Проф. Стефан Ковачев дмн

## I. Общи положения и постулати

### 1. Общи положения

Диагностиката и лечението на лезиите на влагалището и вулвата, разделени на доброкачествени (без подлежаща дисплазия) и предракови (с подлежаща дисплазия) стъпва на правилата на колпоскопията, епизиоскопията, вирусологията, патохистологията и съвременната им клинична интерпретация.

### 2. Класификация на предраковите заболявания на вулва и влагалище

Нова класификация на предраковите заболявания на вулва и влагалище ма Международната Асоциация за Вулвовагинални заболявания, приета от Световната Здравна Организация – 2014 година

Нови термини	Стари термини - синоними
Low-grade squamous intraepithelial lesion ( <b>LSIL</b> )	CIN1; VIN1(usual type); VAIN1; остър кондилом; лека дисплазия; коилоцитна дисплазия
High-grade squamous intraepithelial lesion ( <b>HSIL</b> )	CIN2; VIN2(usual type); VAIN2; CIN3; VIN3(usual type); VAIN3; умерена дисплазия; тежка дисплазия; болест и дисплазия на Bowen
Differentiated VIN ( <b>dVIN</b> )	VIN; CIS ( Ca in situ)

### 3. Постулати

Посочените по-долу общовалидни правила следва да бъдат спазвани при предложение (намерение) за деструктивно лечение на лезии на влагалището и вулвата:

### Диагностични:

- Лезиите на влагалището и вулвата се диагностицират чрез колпоскопско/епископско изследва
- Разширената колпоскопия/епископия е задължителна
- При епископия се прилага тест на Collins (оцетна киселина и толуидиново синьо)
- Колпоскопията/епископията не поставя диагноза, тя различава нормални и абнормни находки.
- Диагноза се поставя **само** с биопсия и хистологично изследване.
- Прицелна биопсия се взема от най-суспектният участък на лезията
- Биопсичното късче трябва да съдържа епител и строма
- Биопсия от влагалище се взема в дълбочина  $\leq 3-4$  мм.
- Биопсията от окосмени зони на вулвата следва да бъде ексцизионна(пънч)в дълбочина  $\geq 5-6$  мм.(вкл.космен фоликул и придатъци)
- Биопсия от неокосмени зони на вулвата се взема щипково или ексцизионно в дълбочина  $\geq 5-6$ мм.
- Атипичните колпоскопски/епископски находки **изискват** изготвяне на колпоскопска/епископска скица(карта) с точни обозначения според актуалната номенклатура
- Наличието на колпоскопски/епископски атипизъм, независимо от разположението и тежестта му, без хистологична верификация **не** подлежи на деструкция.
- Мястото на взетата биопсия се маркира точно на колпоскопската/епископската карта.
- LSIL (VaIN1/VIN1) с малка площ **не** налагат деструкция на всяка цена. Пациентките могат да бъдат проследени. В съображение влизат също така и

локални медикаментозни средства (напр. Imiquimod). Деструктивното лечение е алтернатива.

### Терапевтични:

- На деструктивно лечение подлежат всички HSIL (VaIN 2,3/ VIN 2,3/dVIN) лезии.
- Тежестта (степената) на VaIN/VIN, площта и разположението на лезията имат основно значение за определяне на метода (типа) за деструкция и за оптималните параметри на приложената енергия.
- Предраковите лезии на влагалището изискват локална деструкция с **периферия в здраво-3-5мм.** и в дълбочина **най- много 3.5- 4 мм** с цел минимализиране на риска от перфорации и фистули.
- Предраковите лезии на вулвата изискват деструкция с **периферия в здраво поне 5-10 мм.** и в дълбочина **най-малко 5-6 мм** с цел унищожаване на космените фоликули с придатъците им
- Деструкция с периферия повече от 5 мм в колпоскопски/епископски интактен епител е препоръчителна
- Ексцизионното лечение изисква хистологична оценка на резектата
- Резидуални/рецидивни лезии след аблативно лечение следва да се третират с ексцизионна техника. Реаблацията е алтернатива
- При липса на подходяща аблативна техника се препоръчва използването на ексцизионна такава с хистологично изследване на резектата Всички случаи с хистологични данни за инвазивна болест подлежат на лечение според алгоритъма за съответната локализация
- VaIN/VIN и бременност- препоръчва се наблюдение през бременността и лечение след раждането.

### Хистологични:

Задължителни атрибути на хистологичният отговор са:

- вид/степен LSIL/ HSIL/ dVIN (VaIN /VIN)
- наличие/липса на инвазия
- дълбочина на инвазия в мм
- диференциация (G)

## **II. Квалификация**

Деструктивни лечебни техники следва да се прилагат от специалисти акушер-гинеколози с придобита допълнителна квалификация (сертификат) по колпоскопия и по деструктивно лечение, след проведено практическо обучение в референтни центрове.

## **III. Диагностичен алгоритъм**

### **1. Задължителен диагностичен минимум:**

- Разширена колпоскопия/епизиоскопия (фиш с колпоскопска/епизиоскопска скица на находката при атипизъм)
- Прицелна биопсия с маркиране на мястото на биопсията на скицата
- Хистологичен резултат
- ХПВ ДНК-типизация (препоръчително)

### **АЛГОРИТЪМ**

**ХПВ ДНК-типизация (препоръчително) →  
Колпоскопия/епизиоскопия → Биопсия → Деструкция**

### **2. Видове влагалищни и вулварни лезии подлежащи на деструктивно лечение**

- Доброкачествени (без подлежаща дисплазия)
- Предракови (с подлежаща дисплазия)

## IV. Лечение

### 1. Доброкачествени лезии

**Възможности:** Имуномодулатори – общи и локални; Локални вируцидни средства; Локални хормонални препарати; Локални нехормонални препарати; Локална химична деструкция; Електродеструкция; Лазерна вапоризация; Лазерна скинектомия; Лазерна ексцизия; Хирургична ексцизия

### 2. Предракови лезии

Основни критерии за избор на вида на деструкция:

#### **Аблативна:**

- колпоскопски/епизиоскопски изцяло видима и достъпна лезия и периферия
- хистологично доказан HSIL (VaIN 2,3/ VIN2,3\*/dVIN)
- липса на съмнение за инвазивен процес

#### **Ексцизионна:**

- колпоскопски/епизиоскопски ненапълно видима и достъпна лезия и периферия
- липса на подходяща аблативна техника
- хистологично доказан HSIL (VaIN 2,3/ VIN2,3\*/dVIN)
- съмнение за инвазия

**Забележка:** При несъответствие между тежестта на колпоскопски/епизиоскопски атипизъм и хистологичната диагноза от прицелната биопсия се предлага ревизия на хистологичния резултат (второ мнение по готови препарати) или нова прицелна биопсия.

### 3. Базови параметри на деструкция

#### **Влагалище**

##### **аблативни:**

- периферия  $\geq 3$  мм. в колпоскопски/епизиоскопски интактен епител

- дълбочина  $\leq 3.5-4$  мм.

**ексцизионни:**

- периферия  $\geq 3$  мм. в интактен епител
- дълбочина  $\leq 3.5-4$  мм.

**Вулва**

**аблативни:**

- периферия  $\geq 5-10$  мм. в колпоскопски/епископски интактен епител/кожа
- дълбочина  $\geq 5-6$  мм.

**ексцизионни:**

- периферия  $\geq 5-10$  мм. в интактен епител/кожа
- дълбочина  $\geq 5-6$  мм.

**V. Проследяване**

1. Проследяване след лечение на **доброкачествени** лезии – извършва се в период на 3 - 6 месеца, чрез колпоскопско/епископско изследване
2. Проследяване след лечение на **преканцерози** – извършва се в период най-малко от 12 месеца, чрез колпоскопско/епископско изследване, при необходимост - ХПВ ДНК-типизация и хистология.

**Забележка:** Броят на посещенията, както и интервалите между тях следва да се индивидуализират по преценка на лекуващия лекар.

**VI. Медицинска документация**

Всяко предложение за деструктивна процедура следва да бъде аргументирано с медицински доказателства и да се съпровожда от задължителната медицинска документация:

- Амбулаторен лист

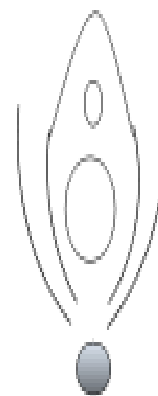
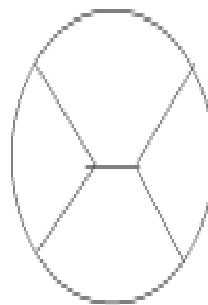
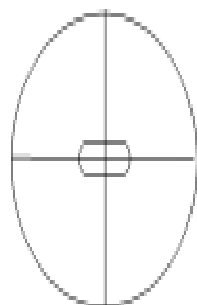
- Колпоскопска/епископска скица на находката (прил.1)
- Хистологичен резултат
- Протокол за деструктивна процедура
- Информирано съгласие
- Следлечебни указания и схема за проследяване

Горепосочените документи са валидни, когато притежават **подпис и печат на специалиста** (гинеколог и патолог) и подписано **информирано съгласие** от пациентката.

## **Приложение 1**

- **Комбиниран фиш за шийка, влагалище и вулва**

Дата..... Възраст.....Амб.№.....Причина за колпоскопия.....  
 Б..... Р..... Аб..... Бр. в момента.....Леч. в момента..... Акт.гин.заб.....  
 Менопауза: да не Абнормно генит. кървене: да не Контрац.....  
 Пред. СТЗ.....Ист.за рак на ДГТ.....  
 ХИВ-статус: отказ нег поз Генит. брадавици: да не ДЕС: да не  
 Посл. ЦН: дата..... резултат.....  
 Пред. абнорм. ЦН: дата.....резултат.....  
 Пред. колпоскопия: дата.....резултат/хист.....  
 Пров. лечение: дата.....вид/тип.....  
 Карта на МШ, тип ЗТ и лезия/и Карта на влагалище Карта на вулва  
 Марк. биопсия с Ж



ЗТ: тип1 тип2 тип3 Ендцерв.биопсия: не да, метод.....

Колпоскопска картина:

Нормална  Високостеп. лезия(CIN 2,3;vAIN 2,3;VIN 2,3)

Нискостеп. лезия(CIN 1;vAIN 1;VIN 1;Сълфу)  Карцином

Биопсия(място).....Резултат.....

План за лечение.....

Коментар.....

Дата.....

Изследвал: